De nieuwe Klinische praktijkrichtlijn Mondzorg voor Jeugdigen nader belicht (deel 2)

Preventie en behandeling van cariës bij jeugdigen

Op 4 januari 2021 publiceerde het Kennisinstituut Mondzorg (KIMO) de nieuwe klinische praktijkrichtlijn 'Mondzorg voor Jeugdigen preventie en behandeling van cariës'. De klinische praktijkrichtlijn (KPR) is bedoeld voor (kinder)tandartsen, tandartsspecialisten en mondhygiënisten. Natuurlijk kunnen ook andere (mond)zorgverleners in de algemene praktijk – of daarbuiten – hun voordeel doen met deze KPR.

Het ontwikkelen van de richtlijn werd uitgevoerd door een Richtlijn Ontwikkel Commissie (ROC) onder voorzitterschap van em. prof. dr. A.M. Kuijpers-Jagtman, emeritus hoogleraar orthodontie Radboudumc. Meerdere NVvK leden hadden zitting in het ROC. Dit jaar zal een aantal auteurs namens de NVvK de richtlijnen in 4 delen nader belichten. In deze editie deel 2: De behandeling van melkelementen. In deel 3 wordt er nader ingegaan op de behandeling van blijvende elementen, als laatste gevolgd door een verdieping in de uitdagingen rond gedragsverandering.

Inleiding

Een goed begin is het halve werk. In de tandheelkunde geldt dit zeker ook, zoals duidelijk vormgegeven in de nieuwe KPR. Het verkrijgen en behouden van een goede mondgezondheid begint al op jonge leeftijd. De basis wordt gelegd vóór – of in ieder geval vanaf de doorbraak van de eerste melkelementen. Doordat gezond gedrag vroeg wordt aangeleerd, luidt het advies om de tandarts te bezoeken na de doorbraak van het eerste tandje. Hierdoor leren kinderen wennen aan korte, niet ingrijpende tandartsbezoeken. Tevens zal dit positieve invloed hebben op de coöperatie van het kind en tandartsangst helpen voorkomen.

Een preventief beleid betekent helaas niet achterover leunen

De nieuwe KPR, met een duidelijke nadruk op preventie, pretendeert niet dat er geen behandeling meer nodig is bij carieuze melkelementen. De boor draait wellicht minder – met in het achterhoofd dat het kind hierdoor minder wordt belast – maar de aanpak is voor de mondzorgverlener niet minder intensief te noemen. Het zou een misvatting zijn als de non-invasieve en preventieve inzet geïnterpreteerd wordt als 'niets doen'. Het actief opvolgen van een preventief beleid vraagt namelijk wel degelijk wat van een zorgverlener. Zeker met het advies om vooral in te zetten op gedragsverandering, in het achterhoofd. Hierover volgt meer uitleg en achtergrond in een volgend deel van deze reeks.

Op basis van de individuele beoordeling van de mondzorgprofessional wordt een behandelrichting bepaald. Een kleine kanttekening die geplaatst moet worden bij de implementatie van deze richtlijn is daarom dat de inschatting van het cariësrisico hierin niet wordt meegenomen. Cariës is een multifactoriële ziekte, die steeds vaker wordt aangemerkt als 'gedragsziekte', omdat deze met gezond gedrag in principe te voorkomen is. Het begrijpen en in kaart brengen van de factoren die bij de patiënt een rol spelen door middel van een uitgebreide anamnese – zowel op medisch, tandheelkundig en psychosociaal gebied, zijn daarbij een belangrijke eerste stap voor een gerichte aanpak.

Behandeling van melkelementen

Naast de preventieve aspecten die de richtlijn uitgebreid beschrijft, wordt er in de behandeling van melkelementen in de KPR onderscheid gemaakt tussen verschillende type laesies en de fase waarin het cariësproces zich bevindt. Middels een overzichtelijk stroomdiagram (afb. 1) wordt de mondzorgverlener een aantal keuzes gegeven waarop bepaalde behandeling volgt. De richtlijn verdeelt de behandeling van melkelementen over een aantal verschillende fase laesies: Glazuurlaesies (ICDAS 1-2), niet gecaviteerde dentinelaesies (ICDAS 3-4) en gecaviteerde dentinelaesies (ICDAS 5-6). Hieronder volgt een korte samenvatting van deze verschillende fases en de mogelijke klinische implicaties, alsmede de moeilijkheden die te verwachten zijn bij het toepassen hiervan.

Glazuurlaesies

Het advies van de KPR is om in het geval van aanwezige actieve glazuurlaesies – naast het basis advies cariës preventie – in sommige gevallen een tijdelijke fluoridemaatregel in te zetten. Dit gebeurt dan naast motiveren, instrueren en training; zoals dit in de richtlijn genoemd wordt (afb. 1.). Deze extra fluoride kan worden

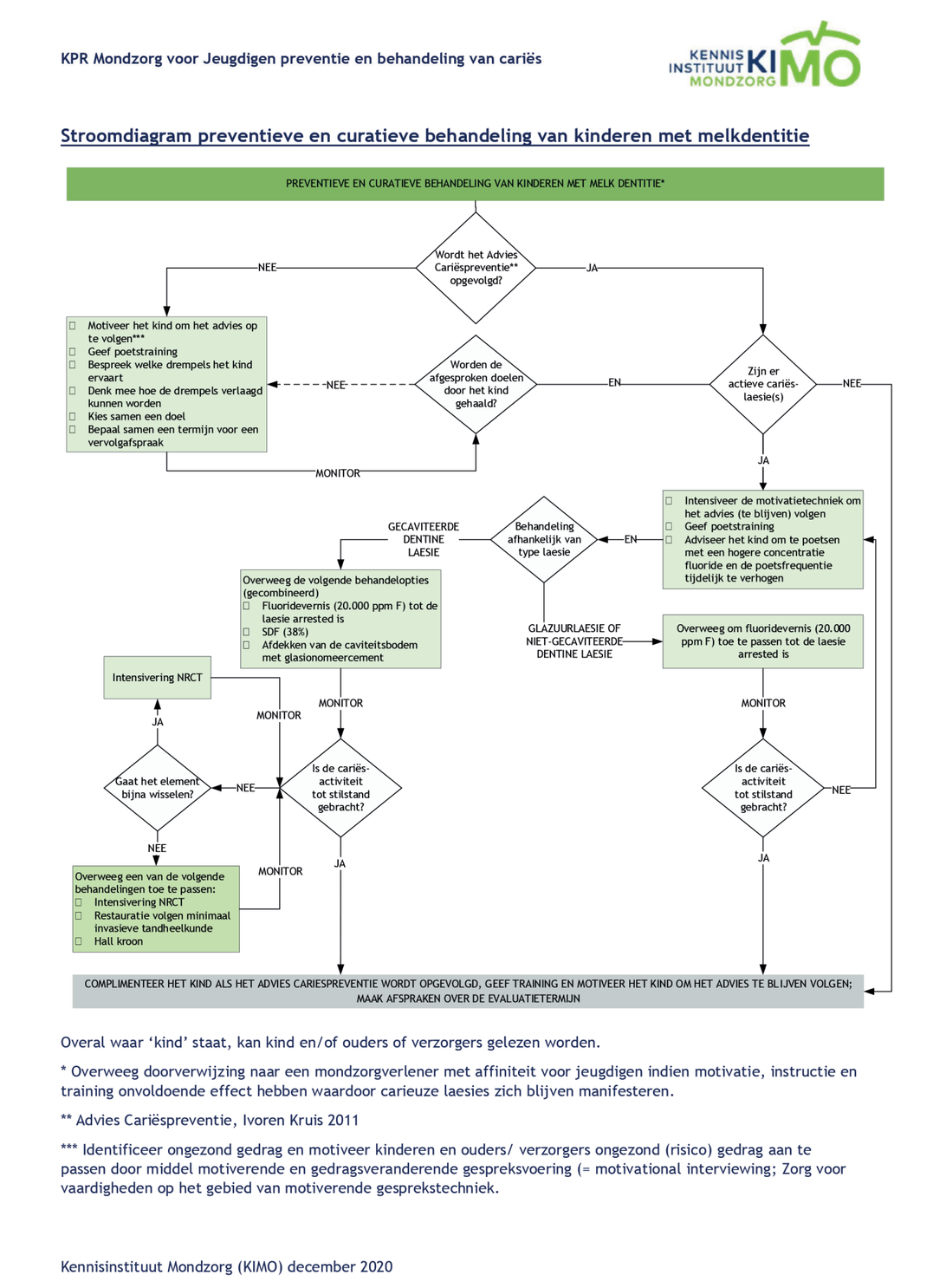

Afbeelding 1

toegepast in de vorm van het gebruik van een fluoridetandpasta met hogere concentratie, of door het verhogen van de poetsfrequentie. Het lokaal toepassen van een fluoridevernis in geval van cariësactiviteit is een aanvullend advies in de richtlijn, om op deze manier het cariësproces te deactiveren en de laesies arrested te krijgen.

Niet-gecaviteerde dentinelaesies

Onder de niet-gecaviteerde dentinelaesies vallen als eerste de klinisch waarneembare doorschemeringen zonder glazuurafbraak als gevolg van cariës. Daarnaast vallen hieronder de laesies die waarneembaar zijn op röntgenopnames, begrensd tot het buitenste 1/3e deel van het dentine. Het advies rond de aanpak en behandeling van niet-gecaviteerde dentinelaesies komt in de KPR overeen met die van glazuurlaesies. In beide gevallen worden preventieve maatregelen gebruikt om het cariës proces tot stilstand te brengen. De KPR adviseert om de laesies te monitoren. De mondzorgverlener dient in de gaten te houden of een gewenste gedragsverandering plaatsvindt en het cariësproces daarmee tot stilstand is gekomen. Hierbij wordt geadviseerd om een recall termijn aan te houden volgens een vaste systematiek, zoals die van het Deense Nexø of het Gewoon Gaaf project. Het blijkt in de praktijk soms erg lastig om te bepalen of een doorschemering in een bepaald tijdsbestek wel of niet groeit. Adequate beeldvorming in de vorm van licht- of röntgenfoto's kunnen hierbij helpen. Tevens is het aan te raden om dossiervorming over de aangetroffen laesies systematisch aan te pakken, zoals door het werken met een cariës score systeem (zoals ICDAS). Zeker in het geval van behandeling door verschillende zorgverleners kan dit erg handig zijn.

Gecaviteerde dentine laesies

Wanneer er naast bovenstaand genoemd ingrijpen niet de beoogde cariësreductie heeft plaatsgevonden, schrijft de KPR de volgende maatregelen voor: applicatie van fluoridevernis, applicatie van zilverdiaminefluoride (ZDF – 38%) of het afdekken van de caviteitsbodem met een glasionomeercement. Wanneer deze maatregelen de cariësactiviteit niet tot stilstand brengen en het element niet spoedig gaat wisselen, wordt er overgegaan op één van de volgende behandelmethodes: Non-Restorative Cavity Treatment (NRCT), het vervaardigen van een Hall kroon, een minimaal invasieve restauratie volgens conventionele methoden of volgens de Atraumatic Restorative Treatment (ART) methode. Non-Restorative Cavity treatment is een vorm van preventieve behandeling bestaande uit weinig belastende, niet-restauratieve handelingen met als doel de geconstateerde cariës activiteit af te remmen of te doen stoppen. In het kort worden in deze methode cariëslaesies toegankelijk gemaakt en eventueel behandeld met fluoride vernis, ZDF of glasionomeercement. Vervolgens worden ouders begeleid in het schoonhouden van de caviteit en wordt het cariësproces gemonitord (Gruythuysen 2010, 2019). Een Hall kroon wordt zo genoemd als de techniek wordt gebruikt waarbij een voorgevormde roestvrijstalen (RVS) kroon middels glasionomeercement over een (carieus) melkelement geplaatst wordt, zonder het element te prepareren. Een groot voordeel hierbij is dat er geen preparatie van het element en geen lokaal anesthesie nodig is. Bij de ART methode worden carieuze laesiegevoelige putten en fissuren en glazuurlaesies geseald met een hooggevuld glasionomeercement. Wanneer er sprake is van een gecaviteerde laesie, wordt deze geopend, waarna met handinstrumenten het zachte dentineweefsel verwijderd kan worden. Hierna wordt het element gerestaureerd en geseald met een hooggevuld glasionomeercement.* (Banarjee 2020)*

De keuze tussen deze 4 behandelmethodes is met name afhankelijk van de locatie, bereikbaarheid en diepte van de actieve carieuze laesie. Maar ook het tijdstip van verwachte wisseling, de coöperatie van de patiënt en met name de compliance van ouders spelen een belangrijke rol. Alle bovenstaande opties betreffen minimaal invasieve tandheelkundige handelingen, waarbij goed moet gekeken worden naar de belasting van een kind. Een kanttekening die geplaatst moet worden in de beoogde aanpak van gecaviteerde dentinelaesies die de KPR beschrijft, is dat deze niet duidelijk de indicaties en contra-indicaties vermeldt voor dergelijke behandelingen. De mondzorgprofessional zal deze voor iedere behandelstrategie goed moeten kennen om een weloverwogen keuze te maken. De diepte van een carieuze laesie is een belangrijke afweging voor alle bovengenoemde behandelingen. Deze blijkt in sommige gevallen lastig vast te stellen zonder röntgenologische beeldvorming. Voor alle bovengenoemde behandelstrategieën geldt dat het element vrij moet zijn van klachten die wijzen op irreversibele pulpitis. Een adequate pijnanamnese en -beeldvorming is hierbij cruciaal.

Bij het overwegen van bovenstaande behandeltechnieken is het belangrijk te noemen dat een groot verschil bestaat tussen de NRCT en de andere genoemde technieken. Waar de andere behandeltechnieken vooral een symptoom bestrijdende aanpak hebben

blijkt de NRCT vooral een causale behandelmethode. Een groot voordeel van NRCT methode is daarnaast dat de cariëslaesie niet afgesloten wordt, hierdoor blijft visuele evaluatie op de ontwikkeling van het cariësproces mogelijk. Bij zowel een Hall kroon als een restauratie bestaat als risico dat het onderliggende probleem – namelijk het ontbreken van goede mondhygiëne en/of een gezond eetpatroon – geen of te weinig aandacht krijgt. Hierbij geldt nogmaals wel dat de compliance van de ouder een belangrijke afweging is.

Een kleine opfrisser: hoe schat je nu de diepte van een caviteit goed in? Dit begint met de realisatie dat er een duidelijk verschil zit in anatomie tussen melk- en blijvende elementen (zie afb. 2.). Bij melkelementen is er sprake van zowel een dunnere glazuur- als dentinelaag. Tevens is er een forse pulpakamer aanwezig, met vaak aanwezige uitlopers, de zogenaamde pulpahoorns. Wat in een melkelement aanvankelijk een kleine caviteit lijkt, kan in feite al een caviteit tot in de pulpa zijn. Dit laatste zien we vaak terug bij carieuze laesies in de eerste melkmolaren, door de grote pulpa en vaak aanwezige pulpahoorns. Wanneer de distale randlijst van de eerste melkmolaar is doorbroken, is de kans groot dat de laesie verder is voortgeschreden dan men zou verwachten. Een adequate anamnese en röntgenologische beeldvorming kunnen hier een belangrijke ondersteuning zijn om te kiezen voor de juiste behandelmethode.

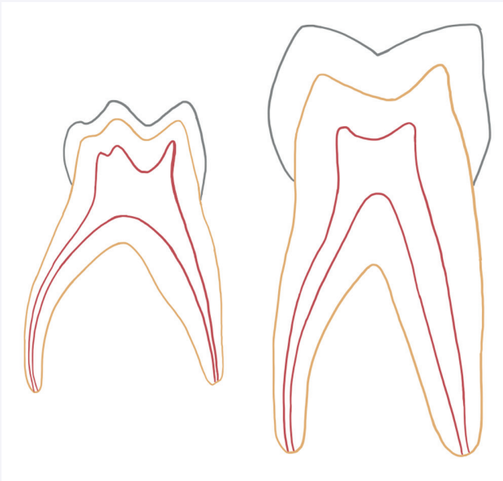

Afbeelding 2: Verschillen in doorsnede van een melk- en eerste blijvende molaar in de onderkaak

In de nieuwe KPR zijn diep carieuze laesies en pijn buiten beschouwing gelaten. Pijn is echter een belangrijke indicator in de cariësdiagnostiek. De pijngeschiedenis, uitgevraagd in de tandheelkundige anamnese, kan een indicatie geven over de diepte van de cariëslaesies, de voortschrijding ervan en van eventuele pulpaire klachten. Het is goed te realiseren dat pijndiagnostiek bij kinderen subjectief en onvoorspelbaar kan zijn. Toch kan het uitvragen naar pijn informatie bieden. Ook kinderen kunnen onderscheid maken tussen het hebben van spontane pijn (al dan niet in de nacht) en pijn tijdens voedingsmomenten. Wanneer er sprake blijkt van irreversibele pulpitis is een invasieve behandeling geïndiceerd, namelijk een extractie of eventueel een pulpectomie. De afweging van mogelijke behandeling bij diep carieuze laesies lijkt onderbelicht in de KPR.

Concluderend biedt de richtlijn een duidelijk framework voor het behandelen van kinderen met cariëslaesies in de melkdentitie. Een kanttekening die hierbij geplaatst moet worden, is dat er niet wordt geadviseerd om voldoende aandacht te besteden aan een uitgebreide anamnese – zowel op medisch, tandheelkundig en psychosociaal gebied. Dit is nodig om een goede inschatting te kunnen maken van het cariësrisico. Daarnaast kan op deze manier samen met de ouders/verzorgers een beeld verkregen worden van de factoren die een rol gespeeld hebben bij het ontstaan van de carieuze laesies. De behandeling van de carieuze laesies wordt in de KPR duidelijk beschreven en richt zich met name op de preventie van carieuze laesies. Echter ligt de opvatting dat 'niets doen' tot de opties behoort op de loer. Het betreft in alle gevallen een intensieve begeleiding naar een gezondere mond waarin de patiënt samen met de ouders/verzorgers en de coöperatie en motivatie centraal staan.

Freya Duvekot is tandarts-pedodontoloog en werkt in een kinderverwijspraktijk in Leiden.